

Neumonía grave en pediatría. A propósito de un caso

Dra. Aracelly Patricia Parrales Cedeño.
Pediatra. Hospital del niño Dr. Francisco De Icaza Bustamante.
Dra. Patricia Alexis Palacios Parrales.
Pediatra. Hospital del niño Dr. Francisco De Icaza Bustamante.

Resumen

Neumonía es la infección aguda del parénquima pulmonar, causada por diversos microorganismos como virus, bacterias u hongos. En la actualidad sigue siendo una enfermedad frecuente y grave constituyéndose en una de las primeras causas de morbilidad y mortalidad en niños menores de 5 años a nivel mundial. Dentro de los gérmenes responsables de este proceso infeccioso está el *Streptococcus pneumoniae* cuyo cuadro clínico puede iniciarse con afección de vías respiratorias superiores, seguido de fiebre, inapetencia, dificultad respiratoria progresiva pudiendo evolucionar a una enfermedad severa.

El diagnóstico de neumonía se confirma con la presencia de infiltrado y/o imagen de condensación en la radiografía de tórax, dado que el diagnóstico microbiológico específico es muy difícil, sin embargo, considerando las complicaciones ya sea por diseminación directa de la infección bacteriana o a bacteriemia con siembra hematogénea, el inicio de la terapéutica antibiótica no debe retrasarse.

Se presenta un caso de neumonía grave cuyo germen identificado es *Streptococcus pneumoniae* con su presentación clínica, evolución y manejo instaurado.

Palabras clave: Neumonía grave, *Streptococcus pneumoniae*.

Abstract

Pneumonia is an acute infection of lung parenchyma caused by various microorganisms such as viruses, bacteria, and fungi. It is still a common and serious disease today and is one of the leading causes of morbidity and mortality in children under 5 years of age worldwide. Among the germs responsible for this infectious process is *Streptococcus pneumoniae*, whose clinical picture may begin with upper respiratory tract involvement, followed by fever, loss of appetite, and progressive respiratory distress, which may develop into a severe disease.

The diagnosis of pneumonia is confirmed by the presence of infiltrates and/or condensation images on chest X-rays, since specific microbiological diagnosis is very difficult. However, considering the complications, whether due to direct dissemination of the bacterial infection or bacteremia with hematogenous seeding, the start of antibiotic therapy should not be delayed.

A case of severe pneumonia is presented, the germ identified as *Streptococcus pneumoniae*, with its clinical presentation, evolution

and established management.

Keywords: Severe pneumonia, *Streptococcus pneumoniae*.

Introducción

La neumonía adquirida en la comunidad (NAC), es la principal causa de morbimortalidad en niños menores de 5 años en todo el mundo, pero su incidencia y tasa de mortalidad representan un problema importante de salud en los países en desarrollo. (Manzanares, 2023)

Es causada por microorganismos tanto virales como bacterianos; siendo el *Streptococcus pneumoniae* el principal patógeno bacteriano, que debido a su variable potencial invasivo y a la expresión de genes que le confieren resistencia antibiótica son los casos que frecuentemente progresan a enfermedad severa, especialmente en los menores de 2 años (Abreu, 2017). De ahí que una identificación rápida y tratamiento efectivo constituyen la piedra angular en el control de la Neumonía.

En este contexto, el objetivo de la presentación de este caso clínico es describir las características clínicas, evolución, diagnóstico y tratamiento de un cuadro de neumonía adquirida en la comunidad en niño menor de 4 años, que evolucionó a neumonía severa requiriendo atención en la Unidad de Cuidados Intensivos Pediátricos.

Presentación de caso clínico:

Paciente masculino de 3 años 2 meses de edad que ingresa a hospital pediátrico, con cuadro clínico de 10 días de evolución, caracterizado inicialmente por rinorrea hialina, tos seca de mediana intensidad. Previamente es tratado de forma ambulatoria con amoxicilina más sulbactam cada 12 horas por 7 días, sin evolución favorable. Cuatro días posteriores se agrega fiebre alta cuantificada en 39.5°C, por lo que médico cambia antibiótico e inicia terapia con clari-

tromicina y mucolíticos, sin evidenciar mejoría, puesto que sintomatología persiste. Veinticuatro horas previas al ingreso hospitalario presenta datos de dificultad respiratoria progresiva, motivo por el que es llevado a urgencias del hospital.

A su ingreso paciente febril, hipoactivo, luce deshidratado, con taquipnea (frecuencia respiratoria: 50 por min), tiraje intercostal, presencia de hipoventilación en campo pulmonar izquierdo, saturación de oxígeno de 91%, frecuencia cardíaca de 140 por min y llenado capilar de 4 segundos.

Los estudios complementarios iniciales destacan: hemograma con leucocitosis de 17.000 por mm³, neutrofilia de 80%, reactivantes de fase aguda con proteína C reactiva (PCR) en 60mg/dl y procalcitonina (PCT) en 96.2ng/ml. Radiografía de tórax con imágenes de infiltrados alveolares y velamiento de lóbulo superior e inferior del campo pulmonar izquierdo (figura 1).

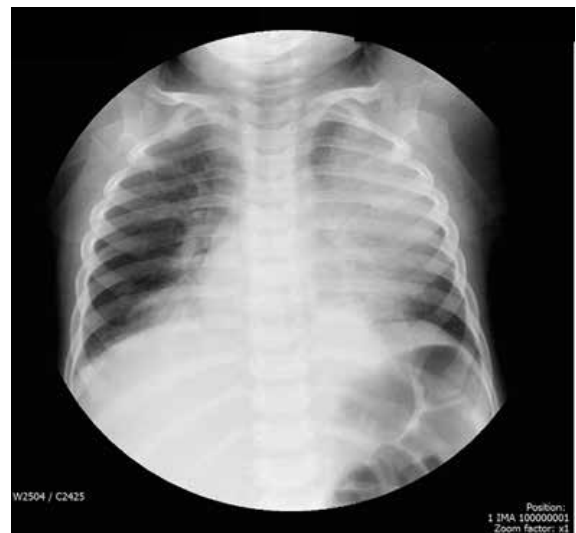


Figura 1: Rx de tórax con presencia de velamiento en campo pulmonar izquierdo con consolidación lóbulo medio.

Se inicia manejo dinámico de estado hídrico con soluciones cristaloides hasta 30cc/kg y antibioticoterapia con cefalosporina de tercera generación: Ceftriaxona 75 mg/kg previa toma de hemocultivos. Sin embargo,

por deterioro del cuadro respiratorio se decide su pase a la Unidad de Cuidados Intensivos Pediátricos para manejo avanzado de vía aérea, abordado como Insuficiencia Respiratoria secundaria a Neumonía adquirida en la comunidad. (figura 2)

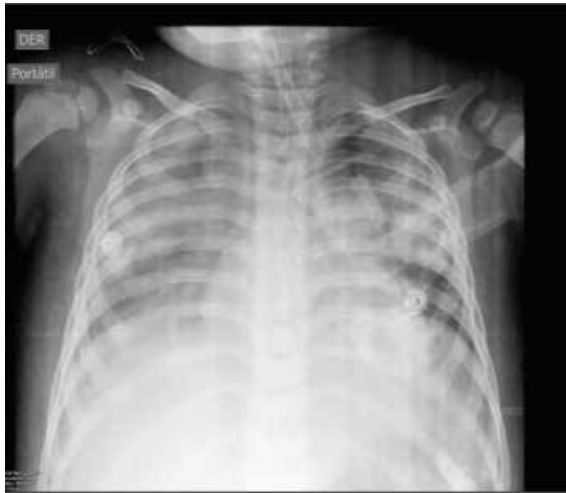

Figura 2: Rx de tórax con presencia de velamiento bilateral de campos pulmonares.

Durante sus primeras horas paciente con signos de choque séptico realizando datos de coagulación intravascular diseminada, con evidencia de sangrado por fosas nasales y piel, taquicárdico, mal perfundido, hipotenso, con fuga capilar evidenciable por derrame pleural; aspecto escleromatoso, oligúrico durante 12 horas, por lo que inician manejo con aminas para mejorar gasto cardíaco y perfusión tisular orgánica. Paciente presenta falla renal aguda valorada de acuerdo con escala KDIGO con estadio 3 (Garrote, 2023) por presentar creatinina con valores de 3.1 mg/dl y anuria durante 16 horas, por lo que se empieza con terapia de reemplazo renal, colocan catéter de diálisis peritoneal.

Es valorado por servicio de infectología quien amplía tratamiento antibiótico con Cefepime 150 mg/kg/día cada 12 horas, más Vancomicina 60mg/kg/día contra gérmenes de la comunidad y bacilos gram negativos por reporte preliminar de microbiología.

Paciente mantuvo terapia de reemplazo renal con recambio cada hora durante 9 días, con respuesta satisfactoria en su uresis, con apoyo diurético intravenoso. En su parte respiratoria permaneció en ventilación invasiva durante 10 días, tolerando favorablemente el destete progresivo, sin datos de distress respiratorio; en CPAP nasal durante 6 días y en cánula nasal 3 días. Se evidencia mejoría radiológica en su evolución.

En cuanto a su cobertura infecciosa se reportó hemocultivos por dos, positivos al ingreso con *Streptococcus pneumoniae*, para lo cual se trató 21 días con Cefepime. El paciente cursó 19 días en Cuidados Intensivos, para luego continuar su manejo en sala de hospitalización donde culminó con esquema antibiótico de amplio espectro, evidenciándose mejoría en su parte clínica, exámenes de laboratorio y en nuevas imágenes previo al alta. A su egreso realizó control por consulta externa de Nefrología para evaluar función renal la misma que se recuperó totalmente al igual que por Neumología, siendo dado de alta por ambos servicios dada la recuperación completa de la parte renal y pulmonar (figura 3).

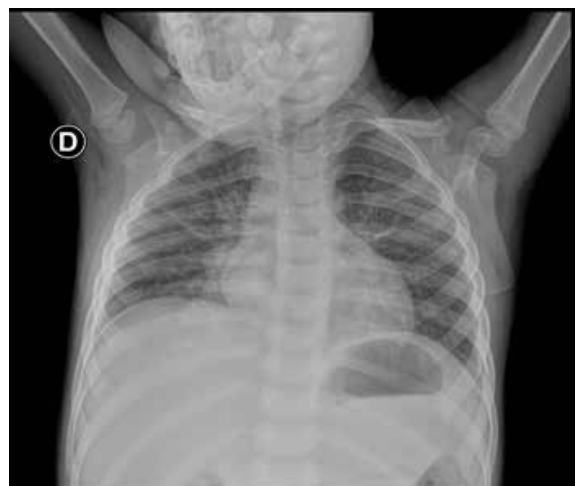

Figura 3. Rx de tórax con franca mejoría de patrón radiológico

Discusión

En algunos estudios de niños con neumonía grave, se evidencia que el grupo de 1 a 4 años, es el más afectado; tal como lo reporta Abreu y col. y Rodríguez y col. en estudios realizados en hospitales pediátricos de Habana Cuba (Abreu, 2017) (Rodríguez, 2016); de manera similar, describen Tirado y col. en Guantánamo, en estudio de 153 niños con neumonía grave en una unidad de cuidados intensivos de probable etiología bacteriana (Tirado, 2021); Hassen y col. en 122 niños con neumonía severa en el hospital de la región sur de Etiopía refieren una edad media de 10 meses. (Hassen, 2019)

Son más comunes las causas virales, sin embargo, resulta difícil diferenciar las etiologías virales frente a las bacterianas. El *Streptococcus pneumoniae* es el primer agente causal de neumonía bacteriana adquirida en la comunidad en la infancia que reviste mayor gravedad en los menores de 2 años, datos que han sido reportados en estudio realizado por Tirado y col. donde la bacteria más frecuentemente aislada es el neumococo. (Tirado, 2021) En un metaanálisis realizado desde enero de 1970 a diciembre de 2013, Iroh y col. encontraron una prevalencia de hemocultivos positivos en NAC, siendo *Streptococcus pneumoniae* (76,7 %) el microorganismo más aislado. (Iroh, 2015) Todos estos datos nos indican que los lactantes y niños pequeños son más susceptibles a la colonización por *S. Pneumoniae*, y que, dada su característica invasiva, variabilidad de los serotipos, así como la sensibilidad a los antibióticos son factores que intervienen en la severidad de esta infección, como se pudo evidenciar en este caso clínico.

El cuadro clínico suele ser variado entre los síntomas más frecuentes se encuentran los pródromos de vía aérea superior además de fiebre, siendo la taquipnea el hallazgo clínico más habitual en las NAC acompañado de aumento del trabajo respiratorio, con tiraje intercostal, subcostal y supraesternal. En este caso, la clínica del paciente concuerda

con los reportados por autores como Abreu, Rodríguez Tirado, evidenciándose sintomatología de gravedad dada por la sepsis que se definió por el crecimiento a partir del Hemocultivo de *S. Pneumoniae* con un síndrome sistémico de respuesta inflamatoria que se complicó con disfunción orgánica y shock séptico. En un estudio realizado sobre enfermedad neumocócica invasiva en niños en Tonga, se comprobó que la sepsis se encuentra entre una de las más letales complicaciones dadas por el germen, pese a no ser tan común como el derrame pleural y/o el absceso pulmonar (Lutui, 2014).

Siendo la neumonía adquirida en la comunidad (NAC) la causa más común de muerte en niños en todo el mundo es importante diagnosticar y tratar adecuadamente, por lo que, si bien es difícil diferenciar la etiología viral de la bacteriana, el tratamiento antimicrobiano de neumonía complicada debe incluir cobertura para *S. Pneumoniae*, *S. pyogenes* y *S. Aureus*, (Manzanares, 2023).

Diversos autores señalan en que uno de los retos en el tratamiento de los niños con neumonía adquirida en la comunidad es el establecimiento de la etiología, de allí que coinciden al mencionar de la variabilidad de tratamientos utilizados para su solución, tal como se pudo evidenciar en este caso clínico (Tamayo, 2014) (Sanchez, 2017).

El consenso de la mayoría de los autores señala que en las formas típicas graves se recomienda la combinación de cefalosporina de 3.a generación y cloxacilina (o clindamicina o vancomicina) por vía intravenosa. (Andrés, 2020).

La duración del tratamiento antibiótico intravenoso depende de la evolución clínica y respuesta al mismo, sin embargo, la literatura recomienda de dos a 4 semanas para casos neumonía complicada, tal como se instauró en este paciente en quien se evidenció mejoría a partir de los 10 días de antibioterapia. El diagnóstico temprano, el tratamiento rápido, el reconocimiento de las complicaciones y el trabajo multidisciplinaria

rio son determinantes para resultados exitosos en estos pacientes.

Conclusión

La mayoría de los casos de neumonía adquirida en la comunidad que requieren hospitalización se encuentran entre los niños menores de 5 años. La terapia antimicrobiana para neumonía complicada debe incluir la cobertura para *Streptococcus pneumoniae* en todos los pacientes y debe ser instaurada lo antes posible. Por lo tanto, el diagnóstico temprano, el tratamiento rápido, el reconocimiento de las complicaciones y el trabajo multidisciplinario son determinantes para resultados exitosos en estos pacientes.

Referencias:

1. Manzanares, A. Moraleda, C. Tagarro, A. (2023). Neumonía adquirida en la comunidad. *Protoc diagnter pediatr.*
2. Abreu, G. Fuentes, G. Domínguez, I. Portuondo, R. Pérez, M. Toraño, G. (2017). Enfermedad neumocócica invasiva en niños con neumonía grave adquirida en la comunidad. *Rev cubana Pediatr.*, 89
3. Garrote, M. (2023). Daño renal agudo en pediatría: definiciones, criterios diagnósticos, fisiopatología y biomarcadores renales. *An. Nefrol. Pediatr.* 2023; 1(7): 208-215.
4. Rodríguez, M. Valerio, M. Vega, D. Pacheco, L. Castillo, R. García, B, et al. (2016). Caracterización de la neumonía grave adquirida en la comunidad. *Rev cubana Pediatr* 2016 mar.
5. Tirado, M. García, H. Batista, Y. (2021). Neumonía adquirida en la comunidad en una Unidad de Cuidados Intensivos Pediátrica. *RIC.* ;100(1):1-11.
6. Hassen, M. y col. (2019). Radiologic Diagnosis and Hospitalization among Children with Severe Community Acquired Pneumonia: A Prospective Cohort Study. *BioMed Research International.*
7. Iroh, PY. Bernstein, E. Ma, X. Ferrieri, P. (2015). Blood culture in evaluation of pediatric community-acquired pneumonia: A systematic review and meta-analysis. *Hospital Pediatrics.* 2015;5(6):324-36.
8. Lutui, F. Grant, C. Best, E. Howie, S. and Aho, G. (2014). Invasive Pneumococcal Disease in Tonga. *The Pediatric Infectious Disease Journal* • Volume 36, Number 2, February 2017
9. Tamayo, R. Bastart OEA, Cunill RS. (2014). Mortalidad por neumonía en menores de 5 años. *MEDISAN.*
10. Sánchez, C. Ramos, L. Reyes, M. Barreiro, B. Cantillo, H. Martínez, I. (2017). Evolución clínica, aislamiento microbiológico y costo antimicrobiano de la neumonía complicada adquirida en la comunidad *Revista Cubana de Pediatría.* 2017;89(sup)
11. Andrés, A. Escribano, A. Figuerola, J. García, M. Korta, J. Moreno, D. Rodrigo, C. Moreno, A. (2020). Documento de consenso sobre la neumonía adquirida en la comunidad en los niños. *SENP-SEPAR-SEIP. Archivos de Bronconeumología,* Volumen 56, Issue 11