

Tumor de Askin, diagnóstico por imagen en la edad pediátrica: una neoplasia torácica poco habitual.

Dra. Karina Esteffania Navarrete Ovalle
Posgradista R3 Imagenología Universidad Espíritu Santo

Dra. Jessica Sabrina Pillajo Llanga
Posgradista R3 Imagenología Universidad Espíritu Santo

Dr. Diego Fernando Velasco Pino.
Cirujano Pediatra, Hospital del niño Dr. Francisco de Icaza Bustamante.

Resumen

Se reporta el caso de paciente de sexo masculino de 10 años de edad con masa palpable en hemitórax derecho. Los estudios por imagen (ecografía, RMN y TAC) demostraron una lesión sólido-quística heterogénea, multitabuada y vascularizada. La biopsia corroboró el diagnóstico de tumor neuroectodérmico periférico (Tumor de Askin). Se inició quimioterapia cito reductora con plan quirúrgico ulterior. En este caso se destaca la importancia del diagnóstico temprano mediante imagen multimodal en tumores pediátricos torácicos raros.

Palabras clave: Tumor de Askin, sarcoma neuroectodérmico en pediatría

Abstract

Is reported a 10-year-old male patient with a palpable mass in the right hemithorax. Imaging studies (ultrasound, MRI, and CT) demonstrated a heterogeneous, multi-sectional, vascularized solid-cystic lesion. A biopsy confirmed the diagnosis of a peripheral neuroectodermal tumor (Askin's tumor). Cytoreductive chemotherapy was initiated with a subsequent surgical plan. This case

highlights the importance of early diagnosis using multimodal imaging in rare pediatric thoracic tumors,

Keywords: Askin's tumor, pediatric neuroectodermal sarcoma

Introducción

El tumor de Askin es un sarcoma neuroectodérmico periférico de escasa presentación que afecta la pared torácica especialmente en población pediátrica y joven adulta. Representa un diagnóstico poco frecuente con alta agresividad y potencial metastásico (Luo et al., 2022). Su presentación clínica puede ser inespecífica, entorpeciendo la sospecha precoz. Por ello, el uso de técnicas de imagen como ecografía, tomografía computarizada (TAC) y resonancia magnética nuclear (RMN) es primordial para la identificación anatómica y programación terapéutica (Wang et al., 2023).

El diagnóstico definitivo se confirma mediante biopsia y estudio histopatológico con inmunohistoquímica. El tratamiento pautado incluye quimioterapia neoadyuvante seguida de cirugía, y en algunos casos radioterapia (Kumar et al., 2023).

Presentación del caso

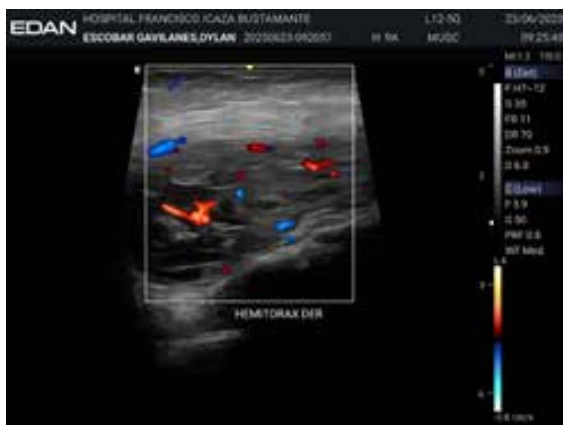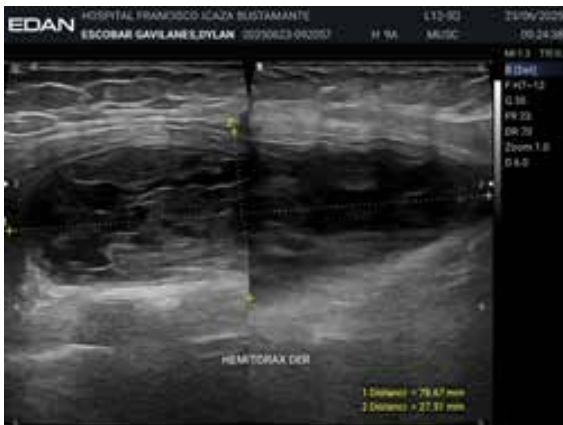
Paciente masculino de 10 años, sin antecedentes de importancia, que consulta por masa palpable en hemitórax derecho.

Examen físico:

- Masa dura, móvil, no dolorosa, aproximadamente 7 cm, sin signos inflamatorios locales.
- Signos vitales normales.

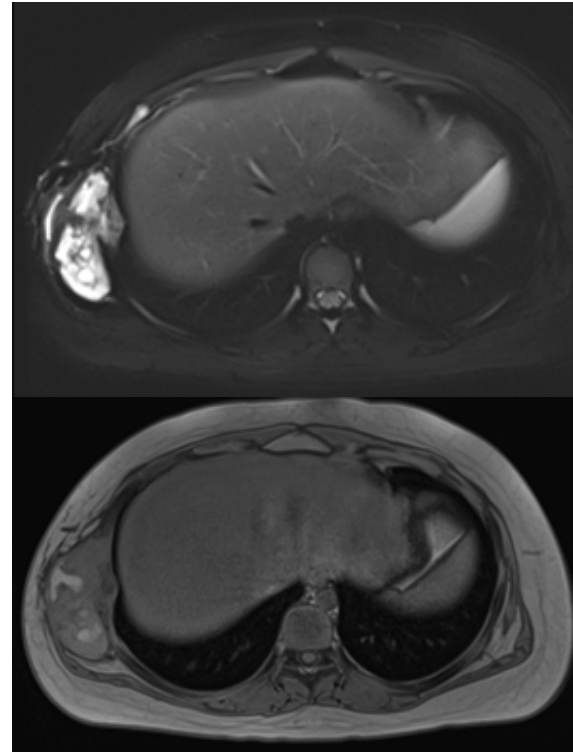
Estudios de imagen:

Figura 1: Imagen ecográfica del tumor de Askin



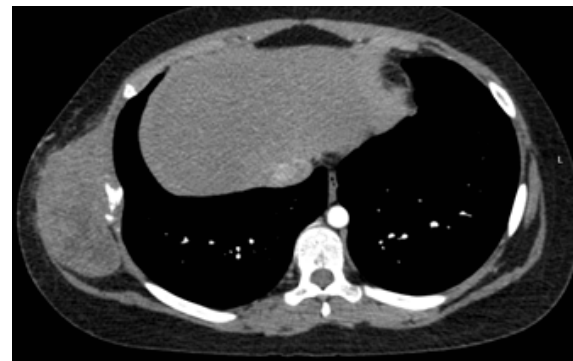Lesión sólido-quística heterogénea, forma semioval, multitecnicada, vascularización periférica y central. Tamaño: 53 × 28 × 70 mm.

Figura 2: RMN torácica mostrando la lesión y extensión



Lesión hipointensa en T1, hiperintensa en T2. Infiltración de músculos paravertebrales Compatible con tumor agresivo de tejidos blandos.

Figura 3: TAC de tórax y abdomen sin metástasis



Masa costotorácica de 8.7x4.6 cm con destrucción de la octava costilla dorsal. Estructura heterogénea con áreas de necrosis central y compromiso muscular intercostal.

Diagnostico confirmado con biopsia tru-cut: Sarcoma neuroectodérmico periférico (Tumor de Askin).

Discusión

El tumor de Askin es una neoplasia infrecuente que requiere alta sospecha clínica y apoyo imagenológico para su diagnóstico (Fang et al., 2022). Su presentación como masa torácica en pediatría puede confundirse con otros tumores, por lo que la imagen multimodal es esencial para definir el diagnóstico diferencial y la extensión local (Zhou et al., 2021).

La ecografía es una herramienta accesible que permite evaluación inicial, especialmente para caracterizar la vascularización tumoral, aunque la RMN es superior para evaluar compromiso tisular y planificar la resección quirúrgica (Li et al., 2021).

Conclusiones

- El tumor de Askin es una neoplasia torácica poco frecuente en pediatría, con presentación clínica inespecífica.
- El diagnóstico por imagen multimodal es crucial para la identificación temprana y planificación terapéutica.
- La biopsia confirma el diagnóstico y permite diferenciar de otras neoplasias.
- El tratamiento multidisciplinario con quimioterapia neoadyuvante y cirugía mejora el pronóstico

Referencias bibliograficas

1. Fang, H., Zhang, Q., Liu, C., & Li, W. (2022). Clinical features and outcomes of Askin tumor: A single-center retrospective analysis. *Pediatric Blood & Cancer*, 69(5), e29631. <https://doi.org/10.1002/pbc.29631>
2. Kumar, A., Yadav, R., & Sharma, S. (2023). Pediatric Askin tumor: Diagnostic and therapeutic challenges. *Journal of Pediatric Surgery Case Reports*, 96, 102616. <https://doi.org/10.1016/j.epsc.2023.102616>
3. Zhou, X., Sun, Y., & Wang, Z. (2021). Imaging and clinical characteristics of Askin tumor in children. *BMC Pediatrics*, 21(1), 317. <https://doi.org/10.1186/s12887-021-02768-0>
4. Wang, Y., Li, H., & Zhou, J. (2023). Prognostic factors in pediatric Askin tumors: A multicenter study. *Journal of Pediatric Hematology/Oncology*, 45(2), e89–e95. <https://doi.org/10.1097/MPH.0000000000002524>
5. Li, J., Chen, S., & Wang, Y. (2021). The role of MRI in evaluating thoracic wall tumors in pediatric patients. *Journal of Magnetic Resonance Imaging*, 54(3), 890–899. <https://doi.org/10.1002/jmri.27614>
6. Luo, Q., Li, X., & Zhang, Y. (2022). Askin tumor in children: Clinical characteristics and prognosis. *Cancer Management and Research*, 14, 1121–1130. <https://doi.org/10.2147/CMAR.S348721>
7. Gong, J., Wang, X., Zhang, S., & Liu, H. (2021). Imaging features of peripheral primitive neuroectodermal tumors in children. *European Radiology*, 31(2), 1023–1034. <https://doi.org/10.1007/s00330-020-07118-5>
8. Maheshwari, A., Singh, V., & Patel, M. (2020). Multimodality imaging of chest wall tumors in children. *Pediatric Radiology*, 50(6), 791–803. <https://doi.org/10.1007/s00247-020-04602-0>
9. Martínez, R., Pérez, L., & Torres, D. (2022). Sarcomas torácicos en edad pediátrica: Revisión actualizada. *Revista Española de Cirugía Pediátrica*, 35(4), 215–223. <https://doi.org/10.1016/j.re-cosp.2022.06.004>
10. Park, J., Lee, S., & Kim, H. (2021). Pediatric chest wall tumors: Radiologic-pathologic correlation. *Korean Journal of Radiology*, 22(8), 1270–1284. <https://doi.org/10.3348/kjr.2020.0809>



11. Torres, M., & Álvarez, J. (2020). Tumores de pared torácica en pediatría: diagnóstico diferencial. Archivos Argentinos de Pediatría, 118(5), 327–335. <https://doi.org/10.5546/aap.2020.eng.327>